原　　著

総胆管と十二指腸へ穿破したIPMCの一例

多根総合病院　消化器内科[1]，外科[2]，中央検査部[3]

田上光治郎[1]　淺井　哲[1]　一ノ名　巧[1]　赤峰瑛介[1]
藤本直己[1]　佐々成太郎[1]　奥野　潤[2]　清水将来[2]
南原幹男[2]　廣岡紀文[2]　山口拓也[2]　城田哲哉[2]
森　琢児[2]　小川　稔[2]　小川淳宏[2]　門脇隆敏[2]
渡瀬　誠[2]　刀山五郎[2]　丹羽英記[2]　小川嘉誉[2]
吉原　渡[3]

要　　旨

症例は91歳女性．平成25年2月に発熱を主訴に当院救急搬送となった．右上腹部に圧痛を認め，血液検査で肝胆道系酵素の上昇と炎症反応上昇を，腹部CTで胆嚢の腫大，総胆管の拡張，さらに主膵管の拡張と十二指腸水平脚から膵頭部に境界不明瞭な腫瘤を認めた．膵腫瘍に伴う胆管閉塞，胆管炎・胆嚢炎の疑いで同日入院し，まずは保存的に治療を開始した．第7病日にERCPを施行すると，十二指腸内には多量の粘液が存在し，乳頭開口部は粘液により著明に拡張し，さらに乳頭の数cm肛門側には絨毛状の隆起と同部からの粘液排出を認めた．胆管造影では粘液閉塞と考えられるdefectを認め，内視鏡的に粘液を除去した．十二指腸隆起性病変からの生検結果は，well differentiated papillary-mucinous adenocarcinoma, consistent with IPMCであり，最終的にIPMC（T3NXM0 cStage Ⅲ～Ⅳa）の十二指腸浸潤・穿破と胆管穿破と診断した．その後腫瘍に伴うDICを発症され，第31病日に永眠された．急性胆管炎を契機に発見された，総胆管と十二指腸への穿破を伴うIPMCという比較的稀な一例を経験したため報告する．

Key words：IPMC；総胆管穿破；十二指腸穿破

はじめに

IPMN（Intraductal papillary mucinous neoplasma，以下IPMN）は，機能的には粘液産生，病理学的には膵管内上皮の乳頭状増生および膵管内進展という側面を有した腫瘍であり，ときに他臓器への穿破がみられることが知られている[1)]．今回我々は，急性胆管炎を契機に発見された，総胆管と十二指腸へ穿破したIPMC（Intraductal papillary mucinous carcinoma，以下IPMC）の一例を経験したため，若干の文献的考察を加えて報告する．

症　　例

患者：91歳，女性．

主訴：発熱．

現病歴：平成25年2月中旬に38度の発熱が出現し自宅でふらつき転倒．家族が倒れている本人を発見し当院に救急搬送となった．

既往歴：平成24年　左大腿骨頚部骨折（保存的加療）．認知症．

嗜好歴：飲酒なし．喫煙なし．

家族歴：特記すべき事項なし．

来院時現症：身長146.0 cm，体重58.1 kg．意識清明．体温37.4度．脈拍78/分．血圧166/78 mmHg．

別刷請求先：田上　光治郎　多根総合病院消化器内科（〒550-0025　大阪市西区九条南1丁目12-21）

血液生化学検査所見

TP	4.6	g/dl	WBC	10.5	$\times 10^3/\mu l$
ALB	1.9	g/dl	RBC	2.06	$\times 10^6/\mu l$
T-Bil	0.6	mg/dl	HGB	6.5	g/dl
AST	179	IU/l	PLT	8.8	$\times 10^4/\mu l$
ALT	200	IU/l			
ALP	836	IU/l	PT	46.9	%
γ-GTP	84	IU/l	APTT	27.4	秒
AMY	14	IU/l			
CRP	5.37	Mg/dl	CEA	2.7	ng/ml
BUN	39.6	Mg/dl	CA19-9	24.8	U/ml
CRE	2.87	Mg/dl	DUPAN-2	105	U/ml
Na	136	mEq/l	Span-1	49.3	U/ml
K	6.0	mEq/l			
Cl	117	mEq/l			

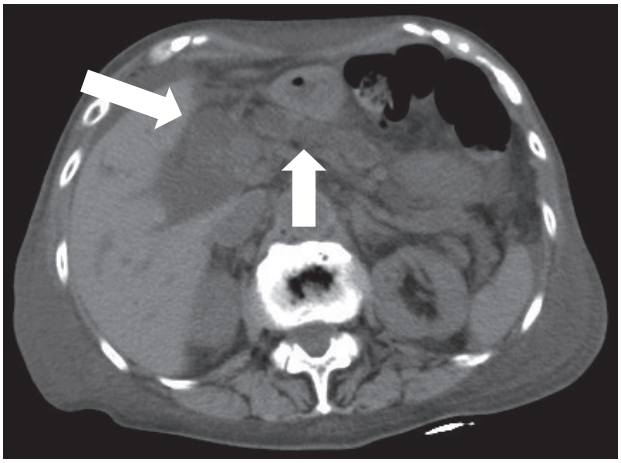

腹部単純 CT

酸素飽和度 97%（室内気）．眼球結膜の黄染なし．腹部は平坦軟で心窩部に圧痛を認めたが腹膜刺激兆候は認めなかった．

血液検査所見：AST179IU/l　ALT200IU/l と肝酵素の上昇，ALP836IU/l γ-GTP84IU/l と胆道系酵素の上昇を認めたが，Bil0.6 mg/dl と正常範囲内であった．CRP5.37 mg/dl と炎症反応は高値を示し，腎機能障害も伴っていた．WBC10500/μl と白血球の増多，HGB6.5 g/dl と貧血，8.8 万 / μl と血小板の低下を認めたものの，凝固系の異常は認めなかった．腫瘍マーカーは，Span-149.3U/ml と軽度高値を認めた．（血液検査画像①）

腹部単純 CT 所見：肝内胆管は拡張し，総胆管の拡張と胆嚢の腫大，さらに著明な主膵管の拡張を認めた．さらに，膵頭部に境界不明瞭な約 40 × 18 mm の高濃度の腫瘤を認めた．（CT 検査画像②③）

単純 MRCP 所見：膵頭部に十二指腸下行脚内に突出する腫瘤を認め，嚢胞状部分と充実性部分が混在していた．嚢胞部は拡張した主膵管へ連続していたが，総胆管と腫瘤の交通を示唆する明らかな所見は認めなかった．（MRCP 画像④ 2 枚）

術前診断：以上より，混合型 IPMC が最も疑われたが，神経内分泌腫瘍（NET）や膵腺房細胞癌（ACC）なども鑑別が必要な疾患と考えられた．

入院後経過：vital sign は安定しており，炎症反応上昇も軽度であったため，年齢や Performance status も考慮して，絶食・点滴・SBT/CPZ2g/day で保存的に治療を開始した．胆管炎は徐々に改善傾向となったものの，正常化するには至らなかったため，第 7 病日に診断と治療を兼ね ERCP を施行した．

ERCP 所見：十二指腸下行脚には多量の粘液が存在し，乳頭開口部は胆管・膵管ともに粘液により著明に

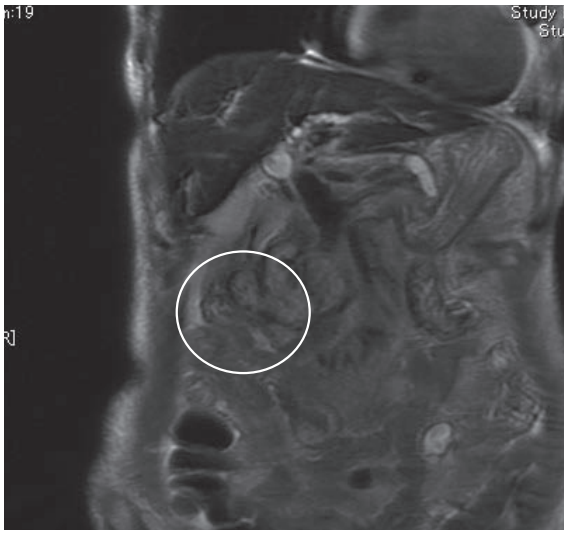

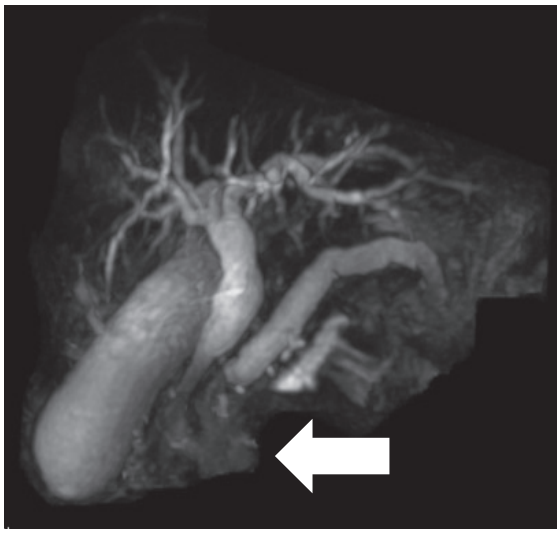

MRCP

十二指腸内に突出する腫瘤あり
嚢胞状部分と充実性部分が混在

嚢胞部は拡張膵管への連続性あり

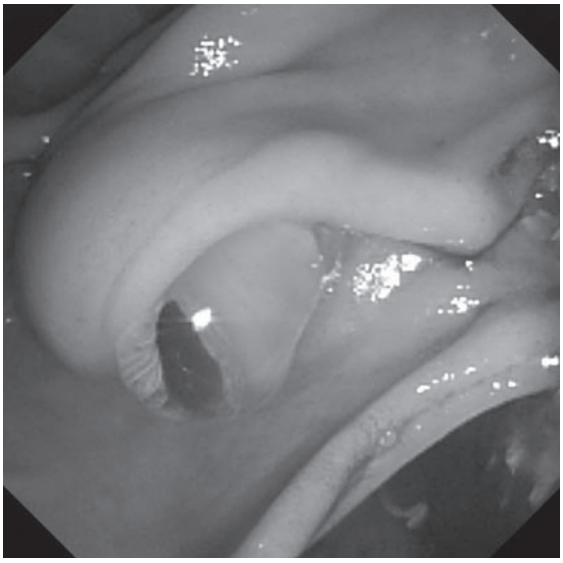

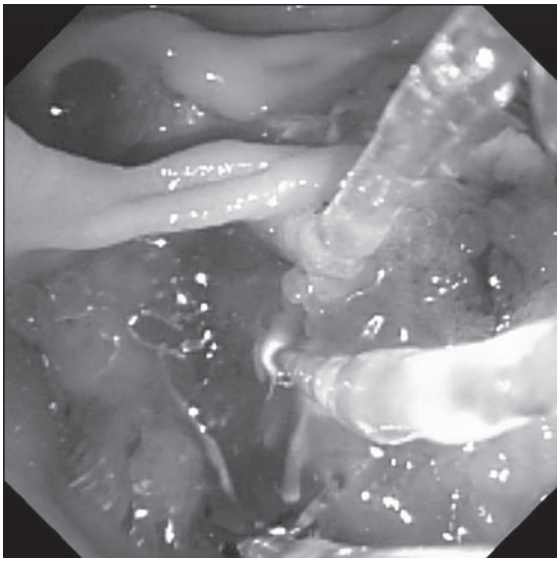

ERCP ①

拡張していた．さらに乳頭の数 cm 肛門側には絨毛状の隆起と同部位からの粘液排出を認めた．胆管造影では総胆管に結石様の約 2 cm の defect を認めた．胆管開口部が粘液により拡張していることからも，粘液による胆管閉塞と考え，バスケット，リトリーバルバルーンにより胆管を sweeping したところ粘液の排出に成功した．その後の胆管造影で defect の消失を確認．また，明らかな腫瘍との瘻孔は認めなかった．PS（Plastic stent，以下 PS）留置は閉塞の恐れがあったため施行せず，十二指腸の不整な隆起部からの生検を施行し終了した．以上から IPMC の十二指腸浸潤と胆管の粘液閉塞を強く疑った．（ERCP 画像⑤⑥ 4 枚）

病理組織学的検査所見：十二指腸隆起性病変からの生検は，比較的異型度の軽度な円柱状の cancer cell が papillary に増殖しており，細胞質の明るい杯細胞の存在からも，粘液産生能を有していると考えられた．以上より Well differentiated papillary-mucinous adenocarcinoma,consistent with IPMC と診断．（病理検査画像⑦ 3 枚）

最終診断：膵頭部 IPMC（T3NXM0　cStage Ⅲ～Ⅳ a）十二指腸浸潤・穿破と胆管穿破と診断した．

術後経過：IC の結果，年齢や Performance status を考慮し BSC の方針となり，ERCP 後に一時的に病

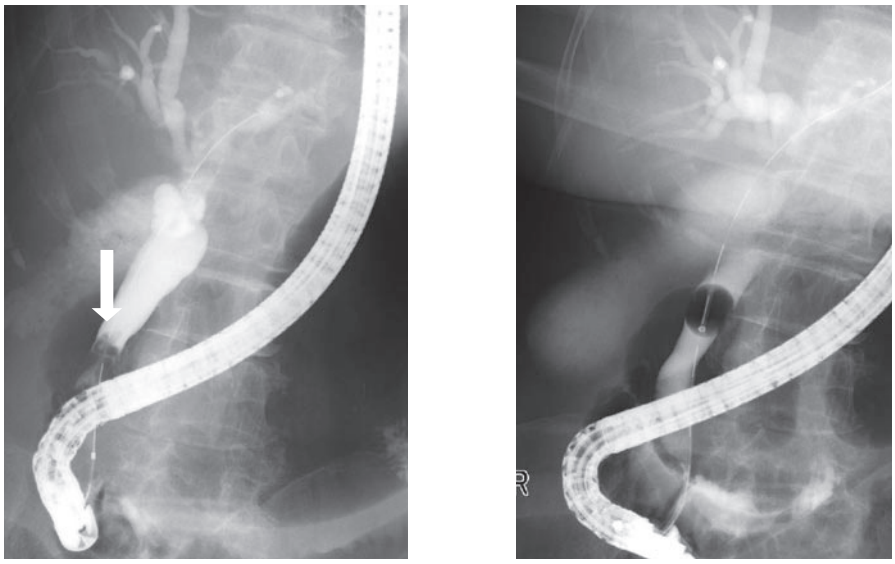

ERCP ②

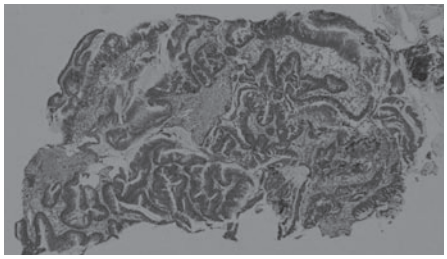

弱拡大（×40） HE 染色

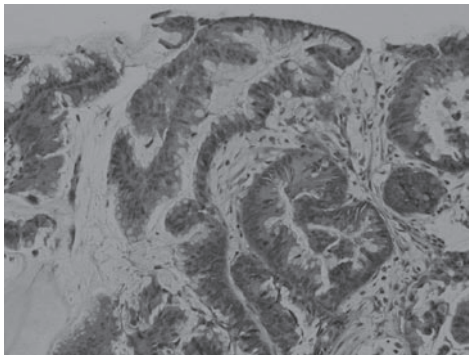

中拡大（×100） HE 染色

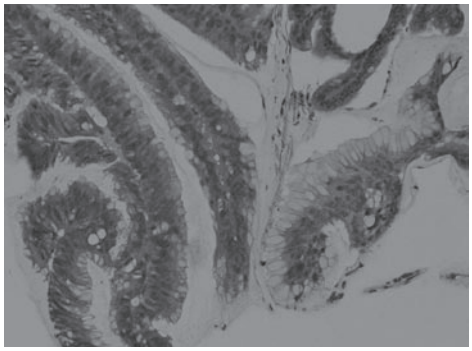

中拡大（×200） HE 染色

病理診断

状は改善したものの，その後腫瘍に伴う DIC を発症．第 31 病日に永眠された．

考　　察

IPMN は 1980 年に大橋ら[1] により初めて比較的予後のよい“粘液産生癌”として提唱され，2006 年の国際ガイドライン[2] では Intraductal Papillary-Mucinous Neoplasma IPMN としてまとめられている．過形成，腺腫，腺癌（非浸潤癌，微小浸潤癌，浸潤癌）など多彩な組織像を呈する腫瘍である[2) 3)]．一般に IPMN の発育は緩徐であり，切除後の予後は比較的良好な疾患で，切除後の 5 年生存率は腺腫で 99.0%，非浸潤癌で 98.4%，微小浸潤癌で 88.9%，浸潤癌 57.5%と報告されている[4)]．時に隣接臓器に穿破することが知られており，その頻度は 10.9 ～ 15%[5) 6)] とされ，穿破した場合の 5 年生存率は 28%，切除後 5 年生存率は 46.5%と予後は不良であった[7)]．

本症例は，腫瘍と総胆管に明らかな瘻孔を認めなかったものの，腹部単純 CT や単純 MRCP で腫瘍と総胆管が近接していたことや ERCP にて胆管に粘液が存在していたことからも，腫瘍と総胆管との瘻孔が存在していたと推察できる．

本邦における膵管内乳頭粘液性腫瘍の他臓器穿破報告例は，2011 年までに報告された 63 例[8) 9) 10)]，さらにそれらを除き 2010 年から 2013 年に医学中央雑誌で「IPMN」「穿破」で検索し得た 10 例と本症例をあわせた計 74 例であった．そのうち総胆管穿破を伴った症例は 46 例（62.2%）で，内訳は総胆管のみが 25 例，総胆管 + 十二指腸が 19 例，総胆管 + 十二指腸 + 結

腸が1例，総胆管＋腹腔内が1例であった．以上より，総胆管は高率に穿破しやすい部位であると考えられた．

IPMNの手術成績は比較的良好であるが，本症例のように治療前のPerformance statusや年齢・併存症・stageなどによっては，非手術療法や姑息的手術を選択せざるをえない場合がある．自覚症状のおきにくい消化管穿破とはちがい，総胆管穿破例では97.1％で閉塞性黄疸を呈し[10]，減黄処置が必要となる．PTBD（Percutaneous TranshepaticBilary Drainage，以下PTBD）やPS・Metallic stentを使用した内視鏡的胆道ドレナージ，内視鏡的経鼻胆道ドレナージなどの減黄処置がとられているが，未だいずれの方法が減黄効果が優れているかの一定のconsensusはえられていない．粘稠度の高い粘液のため容易にチューブ閉塞をおこしうることから，報告例では洗浄することができる利点でPTBDが多く選択されていた．近年では閉塞性黄疸の新しいドレナージ方法としてEUSガイド下胆道ドレナージ（EUS-BD）が徐々に広まりをみせている．経消化管的に末梢胆管にPS先端を留置することで，総胆管穿破し閉塞性黄疸を来したIPMC症例にも，既存の方法に比べ減黄効果が期待できるかもしれない．

今後は日常診療で急性胆管炎を認めた際，IPMNも念頭において診療にあたるべきであると考える．

お わ り に

急性胆管炎を契機に発見され，総胆管と十二指腸に穿破した，比較的稀なIPMCの一例を経験し，若干の文献的考察をふまえて報告した．

文　　献

1）大橋計彦，村上義央，丸山雅一，他：粘液産生性膵癌の4例－特異な十二指腸乳頭所見を中心として．Prog of Dig Endosc，20：348-35, 1982

2）国際膵癌学会ワーキンググループ：IPMN/MCN国際診療ガイドライン．医学書院，東京，2006

3）木村　理，幕内雅敏：いわゆる粘液産生腫瘍の診断と治療の問題点．胆と膵，18：665-671，1997

4）鈴木　裕，杉山政則，阿部展次，他：IPMNの治療戦略－全国調査より．胆と膵，30：209-213, 2009

5）小林　剛，藤田直孝，野田　裕，他：他臓器へ穿破した粘液産生膵癌5例の検討．日消誌，90：3081-3089, 1993

6）黒田　慧，元吉　誠，跡見　裕，他：粘液産生膵腫瘍における問題点．外科，53：144-150, 1991

7）川原田嘉文，岩田　真，横井　一：浸潤性膵管内乳頭癌の予後－他臓器穿破例．胆と膵，20：51-56, 1999

8）藤沢貴史，大須賀達也，三田正樹，他：総胆管膵管瘻形成により粘液性閉塞性黄疸を呈した膵管内乳頭腺癌の1剖検例．癌の臨，47：144-150, 2001

9）飯田通久，上野富雄，吉田　晋，他：他臓器穿破したIPMNに対し姑息的な手術を施行した1例．胆と膵，29（8）：793-6, 2008

10）山口哲司，斉藤文良，堀　良太，他：総胆管穿破により閉塞性黄疸，胆管炎を呈した膵管内乳頭粘液性腫瘍の1切除例．胆道，25：651-657, 2011