

症例報告

副耳下腺多形腺腫の1例

多根総合病院 形成外科

建林里佳 上野真理恵 菱川美紀 若見暁樹
橋本昌也

要 旨

副耳下腺に発生する腫瘍は非常に稀で耳下腺腫瘍のなかで1～7%程度とされている。副耳下腺腫瘍は耳下腺腫瘍に比べて悪性の場合が42～52%と高い。今回、われわれは術前の画像検査にて耳下腺腫瘍か神経鞘腫か判別が難しく、術中迅速組織検査でも評価が困難であったため、全摘出した結果、副耳下腺の多形腺腫であった1例について報告する。

Key words : 副耳下腺 ; 多形腺腫 ; 副耳下腺良性腫瘍

はじめに

副耳下腺腫瘍は耳下腺腫瘍のなかで1～7%と稀なものと報告される¹⁾。さらに副耳下腺腫瘍は耳下腺腫瘍に比べて悪性腫瘍である場合が42～52%と高い^{2,3)}。今回、われわれは術前画像検査にて耳下腺腫瘍、神経鞘腫を疑い切除生検した結果、副耳下腺の多形腺腫であった1例について報告する。

症 例

患者：42歳，男性。

主訴：左頬部腫瘍。

現病歴：X年より左頬部に皮下腫瘍を自覚し、少し増大したためX+1年に当院当科を受診した。

既往歴：喘息（現在加療なし）。

内服薬：なし。

アレルギー：なし。

身体所見：左頬部に可動性良好な弾性硬の1cm大の腫瘍を認めた。自発痛は認めなかった。顔面神経麻痺は認めなかった。

画像所見：MRIにて左頬部脂肪織内に15×14×14mm大の腫瘍を認めた。T1WI低信号，T2WI高信

号で、造影では内部が不均一に造影された。腫瘍は副耳下腺に隣接していた（図1）。

治療経過：MRI所見から顔面神経由来の神経鞘腫、もしくは副耳下腺腫瘍が疑われた。診断のために針生検も検討したが、前者の場合、神経損傷の可能性が危惧された。後者の場合、良性腫瘍であれば多形腺腫が多く、また悪性腫瘍の頻度も高いとされているため、播種リスクが考えられた。そのため、耳下腺腫瘍の手術に沿ったアプローチにてまず術中迅速診断を行い、良性腫瘍であれば摘出、悪性腫瘍であれば生検のみとし、二期的に摘出する方針とした。

術中所見：全身麻酔下にて手術を行った。頸部S字状切開をおいた。広頸筋直下から耳下腺被膜上の剥離を進めた。耳下腺前縁より末梢に走行する顔面神経頰骨枝を同定し、温存した。耳下腺前縁より約1cm程度前方の咬筋上に腺様組織を同定した。耳下腺との連続性はなく、副耳下腺と判断した。この内部に腫瘍を同定した。腫瘍の一部を術中迅速組織診断に提出した。その結果、神経性腫瘍の可能性は否定的であったが、腫瘍の組織型、良悪性の判定はできなかった。腫瘍は可動性良好で周囲との癒着は認めなかったため、良性腫瘍の多形腺腫を想定し、周囲の副耳下腺を一部



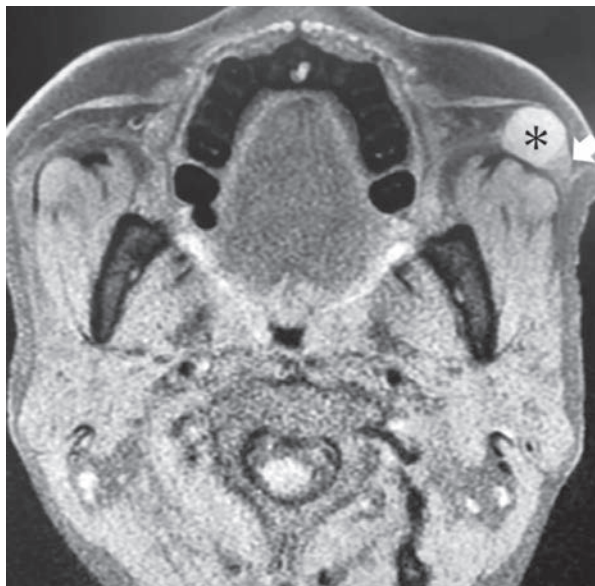

図1 MRI T2WI 軸位断

* : 腫瘍 (境界明瞭な高信号像)
 ➔ : 副耳下腺疑い (耳下腺と同輝度の組織と腫瘍が連続している).

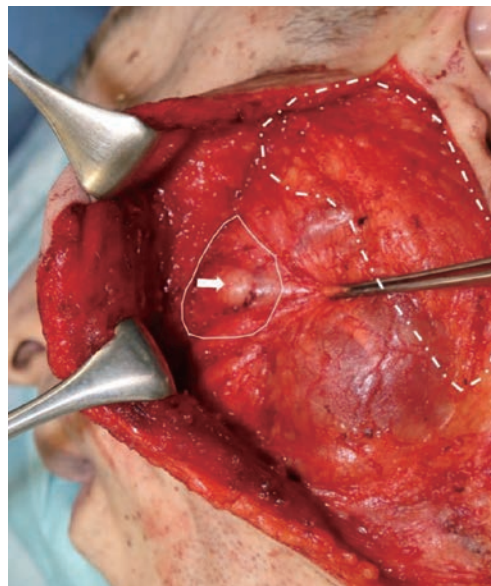


図2 術中所見

左頸部のS字状切開からSMAS下で皮弁を挙上した(上が頭側, 左が前方). 実線で示す耳下腺類似の腺組織と破線の副耳下腺には連続性を認めなかった. 実線は副耳下腺の可能性が疑われた.

➔ : 腫瘍
 実線 : 副耳下腺疑い
 破線 : 耳下腺

〈電子版カラー掲載〉

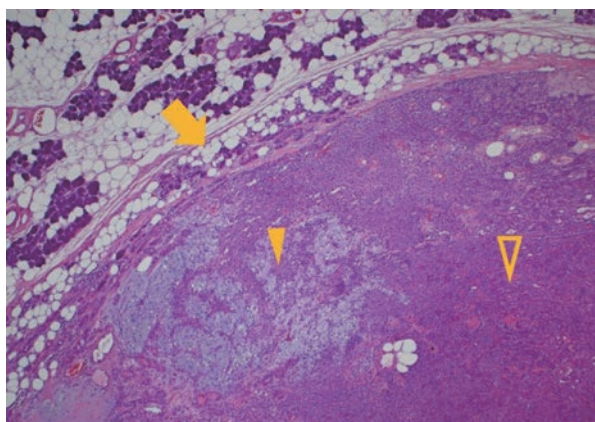


図3 腫瘍の弱拡大像 (×40)

腫瘍の被膜外への進展は認めなかった. 腫瘍細胞は間葉系成分と上皮系成分で構成されていた.

➔ : 腫瘍被膜
 △ : 間葉系成分
 ▲ : 上皮系成分

〈電子版カラー掲載〉

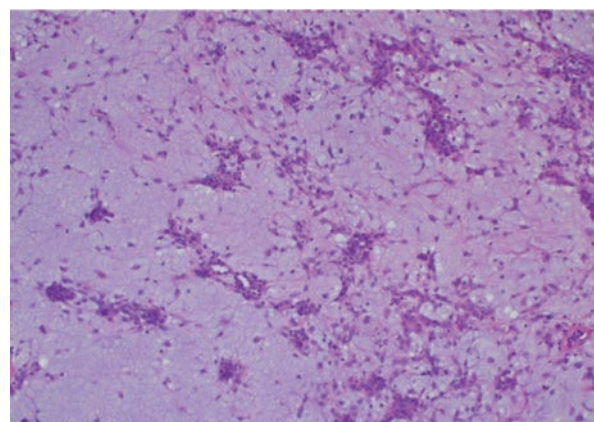


図4 腫瘍の強拡大像 (×40)

間葉系成分
 好塩基性の粘液腫様で, その中に腫瘍細胞が小胞巣を形成しながら増殖していた.

〈電子版カラー掲載〉

含めて腫瘍を摘出した. ドレーンを留置し閉創した(図2).

術後経過: ドレーン閉塞による皮下血腫を認めたため, 術後1日に血腫除去を行った. その後の経過は問題なく, 術後3か月現在まで顔面神経麻痺, 唾液漏を認めていない.

病理所見: 図3~5に示すように腫瘍は線維性被膜に覆われ, 被膜周辺には正常唾液腺構造を認め腫瘍細

胞は管状・索状・充実性に増殖する上皮成分の部分とそれに移行する間葉系成分からなっていた. 間葉系成分では好塩基性の粘液腫様で, その中に腫瘍細胞が小胞巣を形成しながら増殖していた. 脂肪細胞への分化を示す部分も認めた. 腫瘍の被膜外への進展は認めなかった. 以上のことから多形腺種と診断され, 切除断端は陰性であった. 図6は被膜外の組織であるが, 周囲に脂肪細胞を伴い, 腺房とそれに連続する導管を認

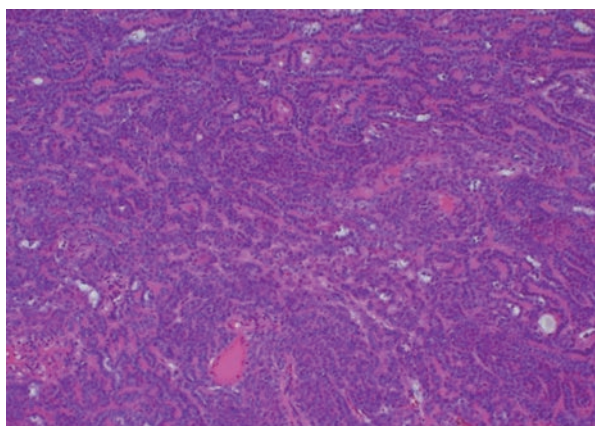


図5 腫瘍の強拡大像 (×40)
上皮系成分
腫瘍細胞は管状・索状・充実性に増殖していた。
(電子版カラー掲載)

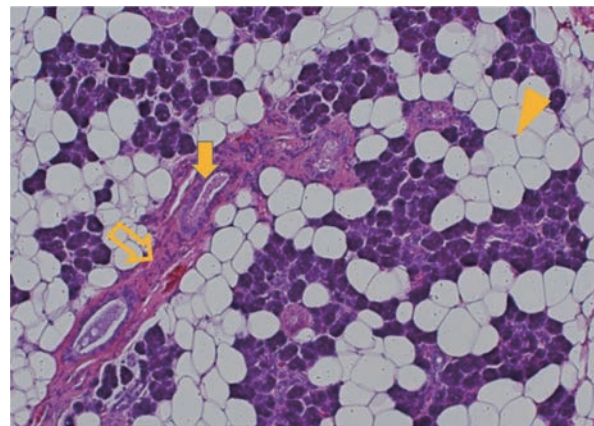


図6 被膜外の組織の強拡大像 (×400)
典型的な耳下腺の像であり、耳下腺と連続していないことから副耳下腺と考えられた。
➡：腺房
⇨：導管
▲：脂肪細胞
(電子版カラー掲載)

め、典型的な耳下腺の像を示した。術中耳下腺とは連続していなかったことから副耳下腺であると考えられる。

考 察

副耳下腺は健常人の30～70%に存在しているとされる。耳下腺とは独立してステノン管と連続し、鼻翼と口角の midpoint と耳珠を結んだ線上で耳下腺前縁より6 mm前方で咬筋外側に存在する⁴⁾。副耳下腺に腫瘍ができるのは耳下腺腫瘍の1～7%と稀である。しかし、悪性の頻度は耳下腺腫瘍が25%であるのに対して副耳下腺腫瘍は42～52%と高頻度である。良性では多形腺腫が、悪性では粘表皮癌が多いとされている^{2,3,5,6)}。

一般的に術前診断として、最も簡便で低侵襲な超音波検査が行われる。腫瘍の境界が不明瞭で、後方エコーの減弱が悪性腫瘍を示唆する所見とされている⁶⁾。また、CTやMRIが用いられることが多いが、両者を比較するとMRIの方がより鮮明に描出できるとされている^{7,8)}。InoharaらはMRI所見における悪性を示唆する所見として腫瘍が境界不明瞭であることと腫瘍周囲への浸潤像をあげており、上記所見を基準にした良悪性の診断精度は感度81%、特異度92%、正診率89%と報告している⁹⁾。MRIでは、局在のみではなく、良悪性、特に多形腺腫との鑑別に有用であり、dynamic studyによる腫瘍内部の血流の状態や拡散強調画像におけるapparent diffusion coefficient (ADC)の値が鑑別に有用な所見となる^{10,11)}。多形腺腫の場合、辺縁整で、T1強調画像で低信号、内部不均一に造影されるのが特徴である^{12,13)}。それに対して、神経

鞘腫の場合は、MRIで、T1強調画像で低信号、T2強調画像で不均一な高信号、T2WIにてtarget signを認めるのが特徴とされる^{14,15)}。これらの画像検査で診断が難しく悪性腫瘍が疑われる症例に対しては、穿刺吸引細胞診やcore needle biopsyが行われる。また副耳下腺由来の腫瘍と判断するには耳下腺との間に連続性がないことが必要である。腫瘍の形状や位置によっては耳下腺由来か副耳下腺由来か鑑別が困難な場合が多い。その場合、シアログラフィーやシアロCTにて副耳下腺から耳下腺へ合流する導管を確認することが有用とされる^{1,16)}。しかし、必ずしも導管が確認できるわけではなく、Yangらは一般的には施行していないとしている¹⁷⁾。

今回の症例では、超音波検査やMRIからは、神経鞘腫もしくは副耳下腺腫瘍の可能性が考えられたが、両者の鑑別は困難であった。治療選択において術前診断は必要であるが、術前の細胞診には様々なリスクがある。悪性腫瘍や多形腺腫である場合、播種を引き起こす可能性や、神経鞘腫の場合は神経損傷のリスクがある。本症例では画像所見において悪性は強く疑われず、前述のリスクを考慮し術前針生検は行わなかった。

術前針生検に代え術中迅速組織検査を行ったが、時間や組織量、染色の制限により得られる情報には限界があり、確定診断には至らなかった。しかし、神経鞘腫の可能性は否定的であり、術中所見から多形腺腫の可能性が高いと判断し、核出ではなく周囲に副耳下腺組織をつけて摘出した。結果、病理組織検査でも腫瘍周囲に十分な境界を確認できた。

以上のように切除の際は可能な限り、術前診断を行うべきであるが、術中所見も合わせて総合的に判断する必要がある。また、いかなる症例でも術後は再発がないか留意していかなければならない。

結 語

今回われわれは術前診断に難渋した副耳下腺腫瘍の1例を経験した。術中迅速診断を行うことで確定診断は得られなかったが、鑑別診断を除外することができ、治療選択の一助になった。

文 献

- 1) Frommer J: The human accessory parotid gland: its incidence, nature, and significance. *Oral Surg Oral Med Oral Pathol*, 43 (5): 671-676, 1977
- 2) Yang X, Ji T, Wang LZ, et al: Clinical management of masses arising from the accessory parotid gland. *Oral Surg Oral Med Oral Pathol Oral Radiol Endod*, 112 (3): 290-297, 2011
- 3) 倉田奈都子, 野口佳裕, 杉本太郎, 他: 副耳下腺から発生した多形腺腫例. *耳鼻臨床*, 102 (2): 121-125, 2009
- 4) 小川睦之輔: 耳下腺の形態に就いて. *京都医会誌*, 15: 465-485, 1918
- 5) 白土秀樹: 比較的まれな腫瘍 副耳下腺腫瘍について. *耳鼻と臨*, 58 (2): 96-100, 2012
- 6) 鈴木健介, 篠崎 剛, 林 隆一, 他: 副耳下腺に発生した粘表皮癌の1例. *頭頸部外*, 21 (2): 185-190, 2011
- 7) 河田 了: 耳下腺腫瘍の臨床. *日耳鼻会報*, 116 (8): 941-946, 2013
- 8) Raine C, Saliba K, Chippindale AJ, et al: Radiological imaging in primary parotid malignancy. *Br J Plast Surg*, 56 (7): 637-643, 2003
- 9) Inohara H, Akahani S, Yamamoto Y, et al: The role of fine-needle aspiration cytology and magnetic resonance imaging in the management of parotid mass lesions. *Acta Otolaryngol*, 128 (10): 1152-1158, 2008
- 10) Motoori K, Iida Y, Nagai Y, et al: MR imaging of salivary duct carcinoma. *AJNR Am J Neuroradiol*, 26 (5): 1201-1206, 2005
- 11) 佐々木慶太: 耳下腺悪性腫瘍の取り扱い 針生検を用いた術前診断について. *口腔咽頭科*, 20 (3): 279-285, 2008
- 12) 池田耕士, 岩井 大, 加藤 勤, 他: 耳下腺多形腺腫のMRI. *耳鼻臨床*, 89 (4): 479-484, 1996
- 13) Ikeda K, Katoh T, Ha-Kawa SK, et al: The usefulness of MR in establishing the diagnosis of parotid pleomorphic adenoma. *AJNR Am J Neuroradiol*, 17 (3): 555-559, 1996
- 14) Stull MA, Moser RP Jr, Kransdorf MJ, et al: Magnetic resonance appearance of peripheral nerve sheath tumors. *Skeletal Radiol*, 20 (1): 9-14, 1991
- 15) Suh JS, Abenzoza P, Galloway HR, et al: Peripheral (extracranial) nerve tumors: correlation of MR imaging and histologic findings. *Radiology*, 183 (2): 341-346, 1992
- 16) 吉原俊雄: 副耳下腺腫瘍の手術. *口腔咽頭科*, 14 (2): 219-223, 2002
- 17) 義本裕次, 平良達三, 前田健志: 副耳下腺腫瘍の2症例. *形成外科*, 37 (5): 573-578, 1994

Editorial Comment

頭頸部腫瘍の中でも顔面に発生する腫瘍は頻度が少なく、また良性疾患から悪性疾患まで多岐にわたる¹⁾。副耳下腺に腫瘍が発生することはさらに稀であり、本論文のように術前診断が困難である。副耳下腺腫瘍のうち、悪性腫瘍では粘表皮癌が、良性腫瘍では多形腺腫が最多である。また、穿刺吸引細胞診で良性腫瘍と診断されて、術後病理診断で悪性腫瘍と診断されることもあり、常に悪性腫瘍の可能性を念頭に置き手術に臨む必要がある。

本論文ではこれらの術前診断の困難さや、摘出での留意点が詳細に記されている。また、副耳下腺の手術では顔面神経麻痺や唾液瘻の合併症が起こり得るが、

これらの合併症も認められず、術後再発もなく良好な経過を得ている。本論文は多くの医療者にとって有益であると考えられる。

耳鼻咽喉科
天津久郎

文献:

- 1) 井口広義, 和田匡史, 山本秀文, 他: 副耳下腺腫瘍の臨床的検討. *日耳鼻会報*, 116 (12): 1300-1307, 2013