症例報告

横行結腸癌イレウスに対して大腸ステント留置後に穿孔性虫垂炎を発症した1例

多根総合病院　外科

林田一真　小川淳宏　今中孝　實近侑亮
小澤慎太郎　廣岡紀文　細田洋平　小川稔
森琢児　上村佳央　西敏夫　丹羽英記

要旨

症例は84歳，女性．排便困難を主訴に前医を受診し，腹部X線検査で著明な腸管ガス像を認め，当院紹介受診となった．腹部単純CT検査で横行結腸肝弯曲部壁肥厚像と口側腸管の拡張を認め，横行結腸癌イレウスを疑い，緊急入院し下部消化管内視鏡検査を施行した．同部位に腫瘍による完全狭窄を認めたため，金属ステントを留置した．入院4日目に胸腹部造影CT検査を施行し，軽度の虫垂腫大と周囲脂肪織濃度上昇を認めたが，発熱なく腹部症状を認めなかったため経過観察とし，入院8日目に一旦退院となった．1週間後に腹痛を主訴に再受診し，精査の結果，穿孔性虫垂炎の診断で緊急入院のうえ腹腔鏡下虫垂切除術を施行した．再入院4日目に右半結腸切除術，D2郭清を施行した．術後経過は良好で，入院20日目に退院となった．今回われわれは横行結腸癌イレウスのステント留置による減圧後に発症した穿孔性虫垂炎の症例を経験したので若干の文献的考察を加え報告する．

Key words：大腸癌；穿孔性虫垂炎；大腸ステント

はじめに

閉塞性大腸癌は，全大腸癌の3.1～15.8%[1]と報告されており，緊急処置を要するoncologic emergencyである．2012年より大腸悪性狭窄に対する大腸ステント治療が保険適用になり，緩和治療もしくは術前狭窄解除（bridge to surgery：以下，BTS）を目的にステント留置が行われるようになった．その一方，ステント留置に伴う偶発症として再狭窄や逸脱，穿孔といった報告がされている．今回われわれは大腸ステント留置後に穿孔性虫垂炎を発症した1例を経験したので報告する．

症例

患者：84歳，女性．

主訴：排便困難．

現病歴：2022年X月に排便が4日間なかったため前医受診した．S状結腸までの大腸内視鏡では異常を認めなかったが，1週間後に腹部X線検査で拡張した大腸腸管ガス像を認めたため，精査加療目的に当院へ紹介受診となった．

既往歴：特記すべきことなし．

常用薬：なし．

血液検査所見：WBC 7,100/μl，Hb 10.7 g/dl，PLT 22万/μl，AST 26U/l，ALT 16U/l，CRP 0.03 mg/dl，BUN 27.3 mg/dl，Cre 0.85 mg/dl，e-GFR 48.02，Na 125 mEq/l，K 5.0 mEq/l，Cl 91 mEq/l，CEA 3.8 ng/ml，CA19-9 4.8U/ml．

来院時腹部単純CT検査所見：横行結腸肝弯曲部に腸管壁肥厚を認め，同部位より口側の腸管拡張を認め，小腸まで拡張していた（図1）．

下部消化管内視鏡所見：横行結腸肝弯曲部にスコー

林田一真　多根総合病院　外科（〒550-0025　大阪市西区九条南1丁目12-21）
E-mail：hayasidakazuma24@gmail.com

右記QRコードよりこの論文をご覧いただくことができます．▶

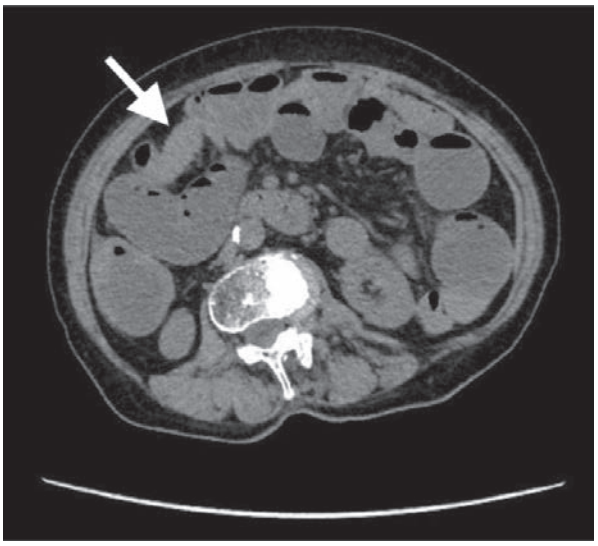

図 1　腹部単純 CT 検査（来院時）
肝弯曲部（矢印）に大腸壁肥厚を認め，その口側腸管は拡張しており，その拡張は小腸にまで及んでいた．

プ通過不可な全周性の 2 型腫瘍あり，造影による狭窄長は約 2.5 cm であった（図 2a, b）．腫瘍より生検を行ったのちに，狭窄部に金属ステント（JENTLLY NEO Colonic Stent® 直径 22 mm 長径 80 mm）を留置した．

病理組織学的所見：中分化型の管状腺癌（tub2）を認めた（図 2c）．

胸腹部造影 CT 検査所見：腫瘍の壁外進展はないが，腸管傍リンパ節は 1 箇所 12 mm 大の腫大を認めた．虫垂の腫大を認め，造影効果を認め，虫垂炎を併発している可能性が示唆された（図 3 a, b）．

治療経過①：横行結腸癌による腸閉塞の診断で緊急入院となり，同日に金属ステント留置を行った．ステント留置後は排便を認めた．遠隔転移精査目的の造影 CT 検査では虫垂の腫大と造影効果を指摘され虫垂炎が疑われたが，腹痛症状はみられなかったため経過観察とし待機手術予定とし，ステント留置 7 日後に退院となった．退院後に腹痛を自覚し，症状の増強を認めたため退院後 1 週間で再度受診した．腹部所見では右下腹部から下腹部正中にかけて圧痛，筋性防御がみられた．

再来院時腹部単純 CT 所見：虫垂の著明に腫大しており，虫垂壁の連続性は断裂していた．周囲脂肪織濃度上昇および虫垂周囲に遊離ガス像を認めた．上行結腸に多量の便塊の貯留を認めた（図 4）．

血液所見：WBC 10,500/μl，Hb 9.7 g/dl，PLT 21.7 万/μl，AST 15U/l，ALT 10U/l，CRP 12.85 mg/dl，BUN 12.4 mg/dl，Cre 0.74 mg/dl，e-GFR 55.88，Na 132 mEq/l，K 4.1 mEq/l，Cl 97 mEq/l.

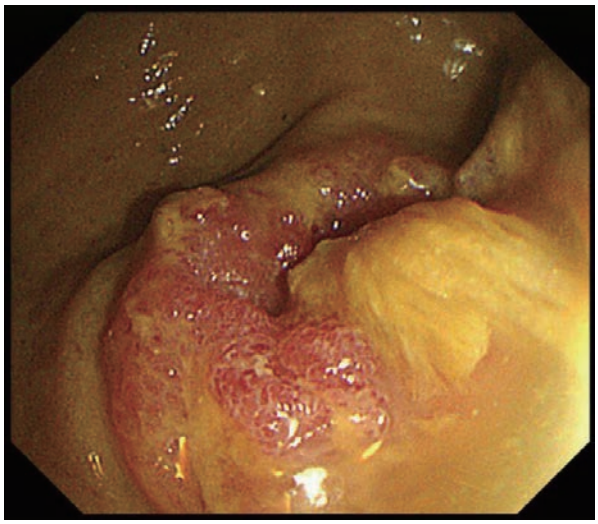

a

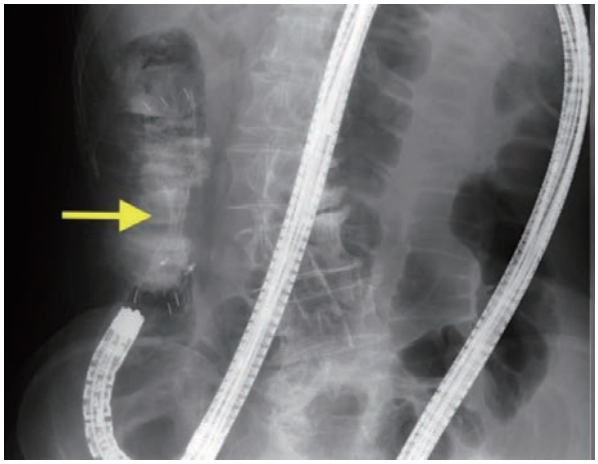

b

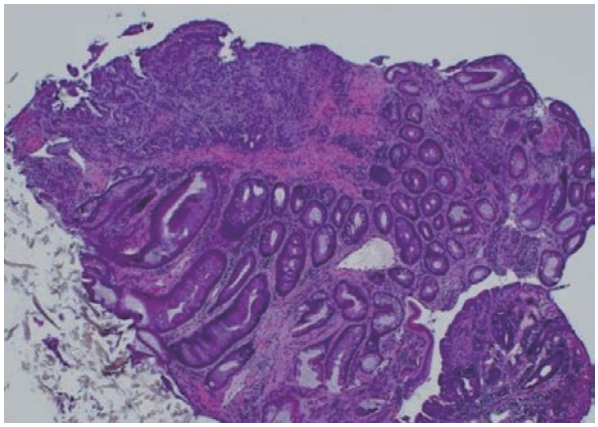

c

図 2　透視下下部消化管内視鏡検査（来院時）
a：下部内視鏡検査
全周性の 2 型腫瘍がみられ，生検を行った．
b：透視下下部消化管内視鏡検査
狭窄長は 2.5 cm 程度で金属ステントを留置した（矢印）．
c：大腸粘膜病理所見（HE 染色×40）
中分化型の管状腺癌（tub2）を認めた．
〈電子版カラー掲載〉

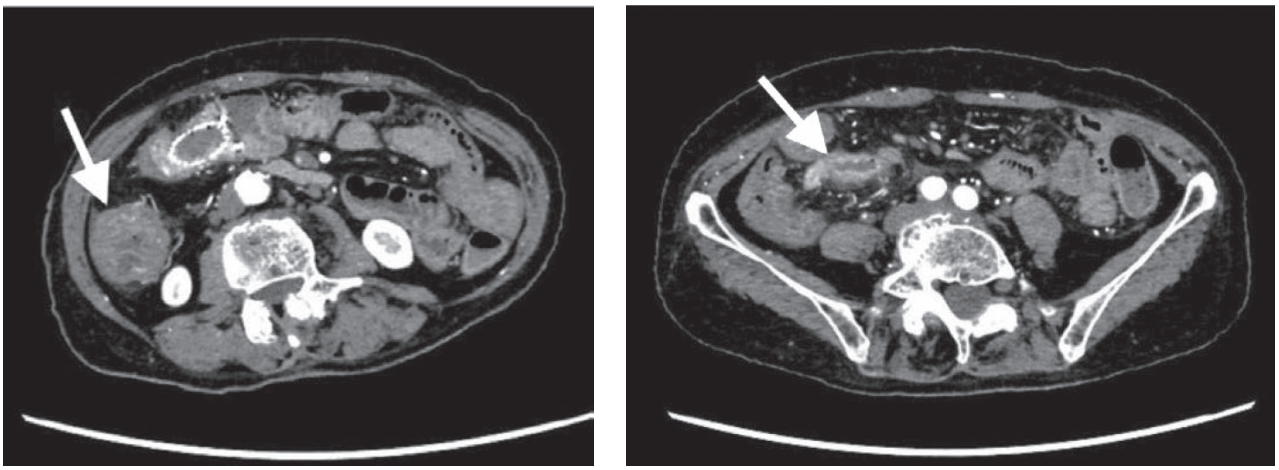

a　　b

図 3　腹部造影 CT 検査（入院後）
a ：上行結腸に便塊貯留（矢印）を認めた.
b ：虫垂の腫大と造影効果（矢印）を認めた.

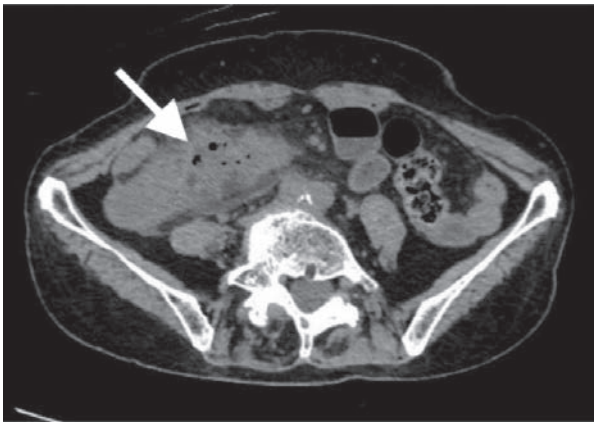

図 4　腹部単純 CT 検査（再来院時，退院後 1 週間）
虫垂腫大および虫垂壁の連続性の断絶（矢印）を認め，虫垂周囲の脂肪織濃度上昇および遊離ガス像を認めた.

治療経過②：以上より，穿孔性虫垂炎の診断とし，緊急手術を施行した.

手術所見：腹腔鏡下に腹腔内を観察すると虫垂の腫脹と穿孔による膿瘍形成を認めた．虫垂根部で虫垂を切除し腹腔内を洗浄，ダグラス窩にドレーンを留置した.

病理組織学的所見：虫垂粘膜にびらんがみられ，壁全層に渡ってびまん性に炎症細胞浸潤と出血を認めており，穿孔性虫垂炎と診断した.

治療経過③：虫垂炎手術後の腹腔内癒着の影響を考慮し，入院 4 日目で原発巣である横行結腸癌に対し開腹右半結腸切除術，D2 郭清を施行した．入院 11 日目で麻痺性イレウスが残存しており CT 検査施行したところ骨盤内左側に膿瘍形成あり，抗生剤治療（CMZ 2 g/日）を開始した．入院 15 日目で食事開始し，入院 17 日目でダグラス窩ドレーンを抜去し，入院 20 日目で退院となった．横行結腸癌術後病理診断は pT4a, N0，M0 pStage Ⅱ b であった．穿孔症例であったが、高齢にて術後補助化学療法は行わなかった．術後 6 か月現在再発なく経過している.

考　　察

大腸癌は本邦で増加傾向であり，閉塞性大腸癌は，全大腸癌の 3.1 ～ 15.8%[1] と報告されている．閉塞性大腸癌は従来では緊急人工肛門造設や経肛門的イレウスチューブ挿入を行って，腸管減圧処置後に切除を行う方法がとられてきた．しかし 2012 年に大腸ステントが保険適用となったことで，緊急手術の回避，腸閉塞症状の改善目的でステント治療が行われるようになってきた．ステント留置後に待機的に手術を行う BTS の目的や緩和治療の目的でステント治療は行われており，挿入成功率も約 90%[2] と高い．しかし，有用性が報告される一方で合併症の報告もあり，主に再狭窄 7.34%，ステント逸脱 11.8%，穿孔 3.76% 等の報告[3] がある．穿孔に関しては約 43% が留置 1 日以内に起こるとする報告もあるが，留置後 2 日目以降で穿孔した症例も報告されている．穿孔の原因については，ステント部の硬便貯留と麻薬性鎮痛薬投与による口側腸管内圧の上昇，ステントの拡張による癌腫部の挫滅，化学療法の副作用，Bevacizumab 投与，ステント周囲憩室の慢性炎症による壁進展不良が報告[4, 5] されている.

本症例では大腸ステント留置後約 2 週間で虫垂穿孔をきたした．肝弯曲大腸癌に対するステントであるため虫垂に直接ステントがかかっていたわけではなく，

また化学療法やBevacizumab投与も行われていなかった．屈曲部の金属ステント留置を行った場合，ステントのaxial forceが加わり徐々に両端が腸管と強く接し，遅発性穿孔をきたす例が報告[4]されているが，本症例で穿孔部位はステントから離れていた．

本症例に関して初診時に虫垂腫大を認めていたが，臨床症状に乏しく治療対象としていなかった．穿孔性虫垂炎を発症した際のCT検査ではステントの口側で腸管拡張および便塊の貯留を認めており，腸管内圧上昇がさらなる虫垂の炎症を誘発し，その後穿孔をきたしたと考えられた．医学中央雑誌で検索すると大腸ステント留置後の虫垂炎の報告は会議録で1例[6]あるが，虫垂穿孔の症例報告はみられなかった．本症例では，退院前CT検査で虫垂の腫大と造影効果を認めていたことから，虫垂炎を疑い，その後の穿孔の可能性があることを念頭に置き，腸管内圧の上昇を避けることで同様のイベントを避けることができた可能性があると思われた．大腸ステント留置後のステント閉塞に関して，大腸ステント安全手技研究会の大腸ステント安全留置のためのミニガイドライン[7]では糞便によるステント閉塞を防ぐため，緩下剤などを用いて軟便を維持するようにすることが推奨とされている．また虫垂腫大に対して短期間でフォローしていれば，穿孔性虫垂炎の発症を回避できていた可能性があると考えられた．

結　　語

横行結腸癌イレウスのステント留置による減圧後に発症した穿孔性虫垂炎の症例を経験した．大腸金属ステント留置後は便塊による閉塞予防として緩下剤を投与することを検討するべきであり，ステント留置後穿孔の可能性がある場合は短期での経過観察が必要であると考えられた．

文　　献

1）長尾二郎，炭山嘉伸：大腸癌イレウス症例の検討．日臨外医会誌，51（9）：1896-1902, 1990

2）Khot UP, Lang AW, Murali K, et al：Systematic review of the efficacy and safety of colorectal stents. Br J Surg, 89（9）：1096-1102, 2002

3）Sebastian S, Johnston S, Geoghegan T, et al：Pooled analysis of the efficacy and safety of self-expanding metal stenting in malignant colorectal obstruction. Am J Gastroenterol, 99（10）：2051-2057, 2004

4）鳴坂　徹，林　同輔：大腸ステントによる遅発性消化管穿孔をきたした1例．日腹部救急医会誌，36（6）：1085-1088, 2016

5）斉田芳久，炭山嘉伸，長尾二郎，他：悪性大腸狭窄に対する姑息的大腸ステント挿入術　自験17例を含む本邦報告94例の集計と検討．日本大腸肛門病会誌，59（1）：47-53, 2006

6）本郷貴識，庄司良平，新田泰樹，他：上行結腸癌イレウスに対して大腸ステント留置後，虫垂炎を発症した1例．日臨外会誌，76（増刊）：1137, 2015

7）大腸ステント安全手技研究会：大腸ステント安全留置のためのミニガイドライン（2021.11.16 改訂）．https://colon-stent.com/?319_page.html

Editorial Comment

大腸癌は女性の癌による死亡数の第一位の疾患で，年間2万人以上が死亡している疾患である．2012年に本邦でも閉塞性大腸癌に対して大腸金属ステント留置術が保険収載された．症例が蓄積するにつれ様々な偶発症が報告されるようになってきているが，閉塞性大腸癌に対して大腸金属ステント留置術後に虫垂穿孔をきたした症例はなく，報告に値する貴重な症例と考えられる．大腸ステント留置後に腸管内圧上昇をきたし，虫垂炎のみならず口側腸管に炎症性変化が生じる可能性を念頭に置いて日常診療にあたっていく必要性が示唆される1例であったと考えられる．

消化器内科
藤本直己