

原 著

## 大腿骨頸部骨折に対する Dual SC Screw System の治療経験

多根総合病院 整形外科

森 基 須賀久司 上中一泰 山中清孝  
猿山雅博

## 要 旨

Dual SC Screw System (以下 DSCS : Kisco 社) は大腿骨頸部内側骨折用の内固定材料で, 近年 DSCS を用いた骨接合術について比較的良好な成績の報告が散見される. 当院でも DSCS を用いた骨接合術を 2008 年より行ってきたので考察を加え報告する.

対象は 2008 年 3 月~2013 年 2 月に DSCS で骨接合術を行った大腿骨頸部内側骨折 21 例のうち, 術後 3 カ月以上経過観察が可能であった 18 例とした. 年齢は平均 65.4 歳, 経過観察期間は平均 11.2 ヶ月であった. 調査項目は Garden stage 分類, 手術までの待機日数, 手術時間, 免荷期間, 合併症, 骨癒合率, 骨頭壊死の有無, 移動レベルの変化とした. Garden stage 分類では I : 13 例, II : 3 例, III : 2 例, IV : 0 例 であった. 手術までの待機日数は平均 4.1 日, 手術時間は平均 42.6 分, 免荷期間は平均 3.3 週であった. 全例骨癒合が得られ, 骨頭壊死の発生は認めなかった. 諸家の報告に比べ, 免荷期間がやや長く, 後療法については検討の余地はあるものの, 短期ではあるが概ね良好な成績であった.

**Key words** : 大腿骨頸部内側骨折 ; 骨接合術 ; Dual SC Screw System

## はじめに

Dual SC Screw System<sup>1)</sup> (以下 DSCS : Kisco 社) (図 1) は大腿骨頸部内側骨折用の内固定材料で, スクリューとバレルの二重構造を有している. この二重構造により, 術中のコンプレッションが可能で, 術後荷重により骨片間の動的圧迫負荷が可能となっている. また, スクリューとバレルは分離不能で, スクリューの骨頭方向への迷入やバレルからの逸脱がなく, スクリューのスライディングは 10 mm までバレル内で生じるため, スクリュー端の突出が生じにくい. バレルはスレッドバレルと, 1 穴のミニプレートが付いたプレートバレルの選択が可能となっている.

近年, 大腿骨頸部内側骨折に対して, DSCS を用いた骨接合術について比較的良好な成績の報告が散見される. 当院でも, DSCS を用いた骨接合術を 2008 年より行ってきたので考察を加え報告する.

## 対象および方法

大腿骨頸部内側骨折に対する骨接合術の当院における適応は, ① Garden stage 分類 stage I, II の全例, ② Garden stage 分類 stage III, IV で 65 歳以下の若年者, または高齢者で人工骨頭置換術をするには全身状態が不良の患者としている.

対象は 2008 年 3 月~2013 年 2 月に DSCS で骨接合術を行った大腿骨頸部内側骨折 21 例のうち, 術後 3 カ月以上経過観察が可能であった 18 例 (男性 4 例, 女性 14 例) である. 年齢は平均 65.4 歳 (25-96 歳). 経過観察期間は平均 11.2 ヶ月 (3-32 ヶ月) であった. 手術方法は全例 2 本のスレッドバレルスクリューを使用した. 後療法は年齢と骨折型から, 個々の症例で判断して実施した. 調査項目は Garden stage 分類, 受傷から手術までの待機日数, 手術時間, 免荷期間, 合併症, 骨癒合率, 骨頭壊死の有無, 移動レベルの変化とした.



図1 Dual SC Screw (Kisco 社)  
スレッドバレル (上) とプレートバレル (下)

## 結 果

Garden stage 分類では I : 13 例, II : 3 例, III : 2 例, IV : 0 例 であった。

受傷から手術までの待機日数は平均 4.1 日 (0-13 日), 手術時間は平均 42.6 分 (26-59 分), 免荷期間は平均 3.3 週 (3 日 -8 週) であった。全例骨癒合が得られ, 骨頭壊死の発生は認めなかった。術後 4 カ月で肺癌による死亡を 1 例 に認めた。

また, 4 例で移動能力の低下を認めたが, 認知症が強くリハビリテーションで協力が得られにくい症例であった。14 例は受傷前の ADL を維持していた。

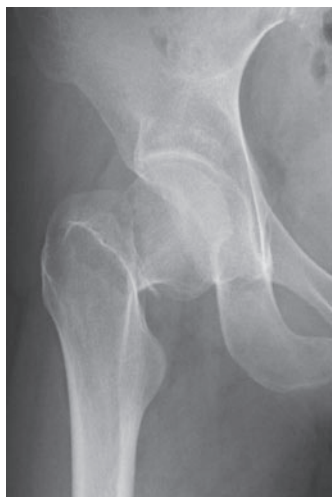

図 2-a 受傷時正面像

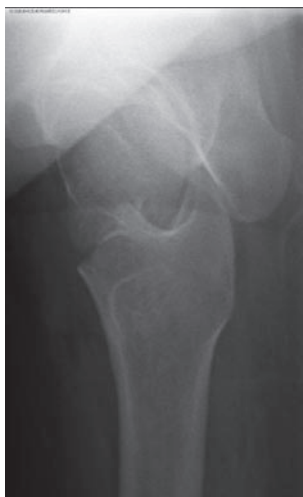

図 2-b 受傷時軸写像

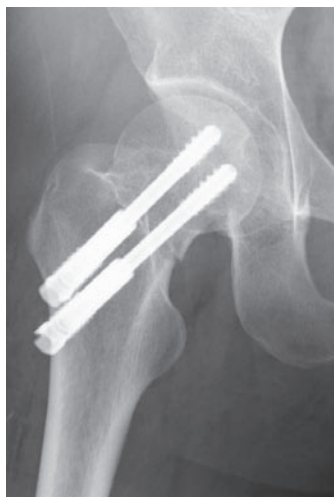

図 2-c 術直後正面像

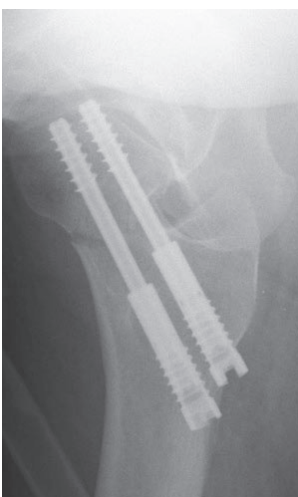


図 2-d 術直後側面像

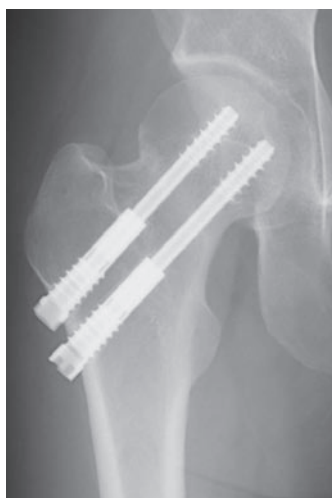

図 2-e 術後 2 年正面像

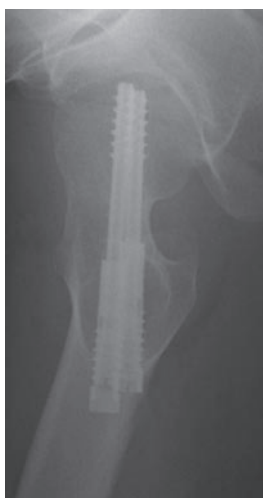

図 2-f 術後 2 年軸写像

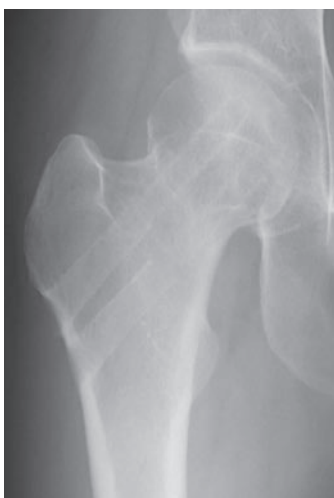

図 2-g 抜釘術後正面像

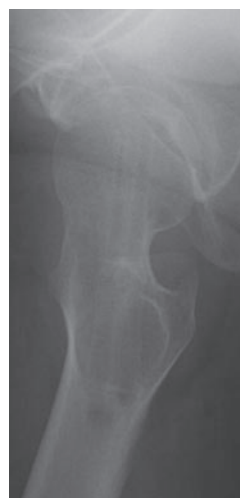

図 2-h 抜釘術後軸写像

## 症 例 供 覧

症例① (図2) : 25歳 女性, Garden stage III

現病歴 : 自転車走行中に転倒受傷.

既往歴 : 特記事項なし

受傷当日に牽引手術台にて骨折部を整復した上で, スレッドバレルスクリュー 2本で固定した. 術後は6週間免荷とし, その後部分荷重を行い4週間かけて全荷重とした. 術後10週で独歩可能となった. 術後2年で明らかな骨頭壊死を認めず, 本人の希望もあり抜釘を施行した. スクリュー周囲の骨硬化像を認めるが, 良好な骨癒合が得られていた (図2-g, 図2-h).

症例② (図3) : 44歳 男性, Garden stage I

現病歴 : 段差に躓いて自己転倒し受傷. 受傷2日目に

に当院受傷.

既往歴 : 特記事項なし

受傷4日目に手術を施行した. 症例①と同様に2本のスレッドバレルスクリューで固定した. 術後3日目より部分荷重を開始し, 術後3週で全荷重とした. 術後半年で骨癒合は得られ, 明らかな骨頭壊死の所見は認めていない (図3-e, 図3-f).

## 考 察

DSCSはスクリューとバレルの二重構造を有しており, スクリューの骨頭方向への迷入やバレルからの逸脱がなく, バレル内で10mmまでのスライディングが可能であるため, スクリュー端の皮下突出が生じにくいとされている<sup>1)</sup>. CCHS (cannulated cancellous hip screw) やハンソンピンを用いた大腿骨頸部内側

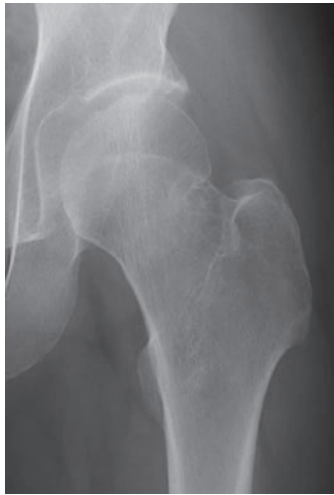

図3-a 受傷時正面像

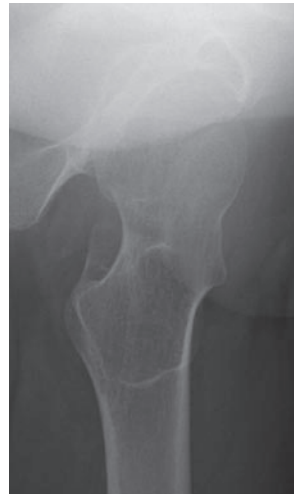

図3-b 受傷時軸写像

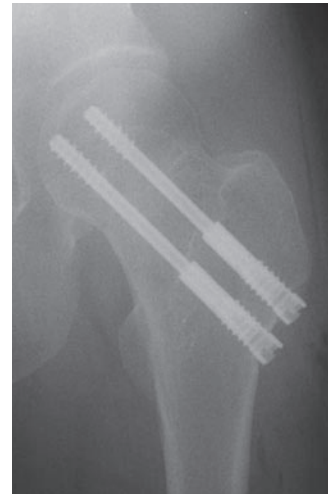

図3-c 術直後正面像

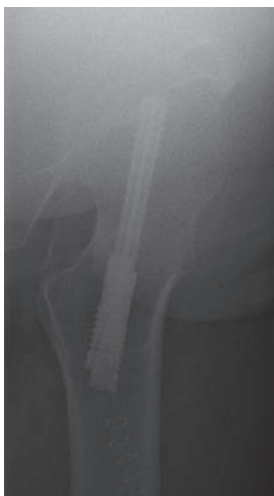

図3-d 術直後軸写像

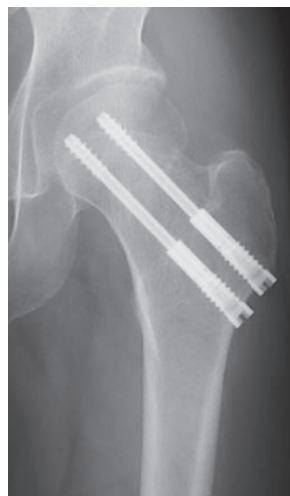

図3-e 術後半年正面像

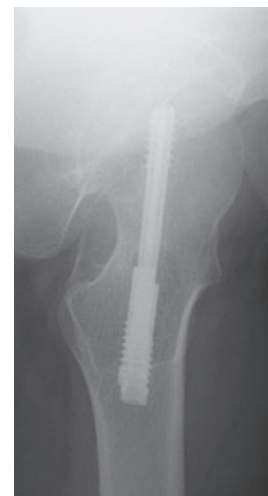

図3-f 術後半年軸写像

表1 2008年以降のDSCSの報告<sup>3~20)</sup>

報告年	報告者	症例数	骨癒合率	後療法	合併症	術式
2013	石井	72	88.89%	不安定型は2-3週免荷, その他は術直後より全荷重	骨頭壊死4 偽関節2 転子下骨折1 感染1	プレートバレル
2013	平岡	18	100%	術直後より全荷重	カットアウト1	スレッドバレル
2012	堤	13	100%	翌日より全荷重	術中骨折2	プレートバレル7 スレッドバレル6
2012	神田	51	92%	記載なし	カットアウト2 骨頭壊死2 骨頭穿孔1 backout1 転子下骨折1	プレートバレル
2011	大澤	27	93%	手術翌日より荷重制限なし	偽関節2 骨頭壊死1	プレートバレル
2011	飯田	31	93.50%	部分荷重開始13.5日 全荷重開始43.4日	偽関節2	スレッドバレル
2011	鎮西	52	96.20%	記載なし	骨頭壊死3 カットアウト1 スクリュー突出2	プレートバレル
2011	諸岡	17	88.24%	術翌日より荷重制限なし	内反変形1 骨頭壊死1	プレートバレル
2010	竹本	22	91.00%	術翌日より荷重制限なし	偽関節1 骨頭壊死1 腎不全1	スレッドバレル
2010	小椋	27	85.20%	I IIは早期に荷重, III IVは術後6週免荷	骨頭穿孔2 骨頭壊死1 再骨折1	スレッドバレル
2010	大野	16	87%	術翌日より疼痛の範囲内で 荷重	内反変形1 骨頭穿孔1	スレッドバレル
2010	石井	25	96%	I IIは翌日より荷重, III IVは2-3週免荷	骨頭壊死2	スレッドバレル
2009	川上	28	93%	記載なし	偽関節1 骨頭壊死1 カットアウト2	プレートバレル
2009	山田	10	100%	手術翌日より疼痛の範囲内 で荷重	なし	プレートバレル
2009	福田	16	62.50%	術翌日より痛みに応じた 荷重立位訓練	カットアウト6 骨頭内反転位2	スレッドバレル
2008	平中	17	100%	記載なし	なし	プレートバレル
2008	柳本	33	100%	手術翌日より荷重. 2週以内に全荷重	なし	スレッドバレル

骨折の骨接合術後においては、スライディングに伴うインプラントの外側への突出による疼痛を生じることがしばしばみられるが、DSCSを用いたわれわれの症例では全症例スクリュー端突出による疼痛は認めず、DSCSのスクリューとバレルの二重構造が有用に機能したと考えられる。加藤らは、大腿骨頸部内側骨折に対するハンソンピンを用いた骨接合術において、36例中6例にピン突出部の疼痛を認めたと報告している<sup>2)</sup>。

またDSCSは固定性がきわめて良好であるため、大腿骨頸部内側の高密度部位とスクリューの距離はある程度許容できる範囲がある。そのため、比較的自由的な位置にスクリューを刺入できる利点があり、近年比較的良好的な成績が報告されている。2008年以降のDSCSに関する諸家の報告をまとめたものを表1に示す<sup>3~20)</sup>。諸家の報告での骨癒合率は平均で約92.1%であった。本研究では、全例骨癒合を得られ、短期で

はあるが骨頭壊死も認めなかった。併存症で死亡した症例はあるものの、諸家の報告と比較しても良好な成績であったと考える。

また、大腿骨頸部内側骨折の骨接合術後の後療法・荷重開始時期については一定の見解は得られていない。大西らは術後3週以内に荷重した群、術後8週以降に荷重した群と比較し、骨頭壊死、偽関節の発生率に差はなかったと報告しているが<sup>21)</sup>、山本らは、痛みに応じて荷重を許可した群と4週間の免荷群でのtelescoping量は免荷群で有意に少なかったと報告している<sup>22)</sup>。本研究では免荷期間は個々の症例で判断したが、平均3.34週であった。諸家の報告と比べると、やや免荷期間が長かった印象はあるが、若年者と高齢者では術後の負荷時期について分ける必要があると考えられ、後療法の再検討は必要と思われた。

## 結 語

- ① 大腿骨頸部骨折に対して Dual SC Screw System スレッドバレルを用いて骨接合術を行った 18 例では、全例骨癒合を認め、短期ではあるが問題となる合併症を認めなかった。
- ② DSCS では術後インプラント突出による痛みを認めなかった。
- ③ 荷重時期、後療法については再検討が必要と思われた。

## 文 献

- 1) 平中崇文, 辻 充男, 上本晴信: 大腿骨頸部骨折に対する新しい骨接合材料. 整形外科, 58: 1257-1260, 2007
- 2) 加藤充孝, 杉谷繁樹, 高津敏朗, 他: 大腿骨頸部骨折に対する Hansson ピンを用いた骨接合術 - 主に telescoping についての検討. 東海整形外科, 20: 104-107, 2007
- 3) 石井孝子, 土井口祐一, 杉谷勇二, 他: 大腿骨頸部骨折に対する Dual SC Screw System の治療成績. 骨折, 35 (1): 238-242, 2013
- 4) 平岡千寛, 忽那辰彦: 大腿骨頸部骨折の治療成績. 整形外科, 64 (4): 313-318, 2013
- 5) 堤 秀樹, 中瀬古健: 当院での大腿骨頸部骨折 Garden stage III・IV に対する Dual Sliding Compression Screw system 使用の現状について. 東海関節, 4: 67-70, 2012
- 6) 神田裕太郎, 平中崇文, 土井田稔, 他: 大腿骨頸部骨折における Dual SC Screw 有用性の検討. 中部整災, 55: 999-1000, 2012
- 7) 大澤芳清, 二野菜々子, 柏木 聡: 当院における大腿骨頸部骨折に対する骨折観血的手術治療の成績. 中部整災, 54: 293-294, 2011
- 8) 飯田 剛, 劉 長勸, 糟谷彰宏, 他: Dual SC Screw を用いた大腿骨頸部骨折の治療成績. 骨折, 33 (2): 414-416, 2011
- 9) 鎮西伸顕, 平中崇文, 飛田祐一, 他: Dual SC Screw による大腿骨頸部骨折骨接合術. 骨折, 33 (1): 170-173, 2011
- 10) 諸岡孝俊, 松本 學, 長浜史朗, 他: 大腿骨頸部骨折に対する Dual SC Screw システムの使用経. 中部整災, 54: 285-286, 2011
- 11) 竹本俊二, 大堀正明, 杉本一郎: 大腿骨頸部骨折に対する Dual SC Screw System の使用経験. 骨折, 32 (2): 447-450, 2010
- 12) 小椋明子, 森 弦, 甲斐史敏, 他: Dual SC Screw System を用いた大腿骨頸部骨折の治療経験. 骨折, 32 (3): 567-569, 2010
- 13) 大野一幸: 大腿骨頸部内側骨折に対する Dual SC Screw System の治療成績. 骨折, 32 (1): 151-153, 2010
- 14) 石井久雄, 丸山正吾, 新海宏明: 大腿骨頸部骨折に対する Dual SC Screw System の使用経験. 骨折, 32 (2): 363-365, 2010
- 15) 石井久雄, 丸山正吾, 伊藤英人, 他: 高齢者大腿骨頸部骨折に対する Dual SC Screw System の使用経験. 静岡整形誌, 3 (2): 96-99, 2010
- 16) 川上洋平, 平中崇文, 戸田光紀, 他: 大腿骨頸部内側骨折に対する Dual SC Screw を用いた骨接合術の治療成績. Hip Joint, 35: 394-397, 2009
- 17) 山田剛史, 鈴木康司, 川崎修平, 他: 大腿骨頸部骨折に対する Dual SC Screw システムの使用経験. Hip Joint, 35: 390-393, 2009
- 18) 福田 誠, 高田直也, 鈴木浩之, 他: 大腿骨頸部内側骨折に対する dual SC screw system の使用経験および術後合併症. 東海整災, 22: 120-123, 2009
- 19) 平中崇文, 辻 充男, 上本晴信, 他: 大腿骨頸部骨折に対する Dual SC Screw の使用経験. 骨折, 30 (2): 315-318, 2008
- 20) 柳本澄孝, 平 和真, 武者芳朗, 他: 大腿骨頸部骨折例に対する Dual SC Screw System (DSC) の使用について. 東日本整災, 20: 168-170, 2008
- 21) 大西誠一, 水俣貴満, 園田玲子, 他: 大腿骨頸部骨折骨接合術における術後免荷の有用性の検討. 骨折, 23: 565-568, 2009
- 22) 山本善哉, 熊野穂積, 田中公生, 他: 大腿骨頸部骨折 (Garden stage III, IV) に対する骨接合術後の免荷が術後成績に及ぼす影響. 中部整災, 50: 142, 2007